

総説

肝臓領域のMDCT

間島 一浩

(財)竹田総合病院 放射線科

MDCT of the liver

Kazuhiro Majima

Department of Radiology, Takeda General Hospital

抄録

肝臓領域では、multidetector CT (MDCT)による時間分解能の向上により薄いスライスで1回の息止めで複数回全肝の scan を行うことが可能となった。その結果、MDCTをもつ多くの施設で早期動脈相、後期動脈相、門脈相、平衡相などの多相性撮影が行われてきている。またMDCTでは空間分解能、時間分解能の向上により冠状断、矢状断といったmultiplanar reconstruction (MPR) 画像や血管の3次元画像の高画質化が実現し、臨床的に有用な情報を提供することが可能となった。しかし情報の増加は画像処理にかかる時間的な負担を増大させる可能性があり、X線管球に対する過剰な負荷がかかること、また繰り返し撮影による被曝の増大が問題となる可能性から、われわれもMDCTの有用性と問題点をよく認識した上で利用する必要があると思われる。

Abstract

Multidetector row CT (MDCT) scanners have been developed and successfully introduced in many facilities. The rapid scanning capability of MDCT allows optimal phase scanning such as double arterial phases in a short breath hold for detection of hepatocellular carcinoma. The excellent spatial resolution of the MDCT provides excellent multiplanar and 3D reconstruction images. On the other hand, multiple scans of the liver has disadvantage, such as increased radiation dose to patients, larger number of images requiring, and overload to the X-ray tube of a CT scanner. Recognizing both benefit and flaw, we should try to take the best advantage of MDCT.

Key words: MDCT, double arterial phase, Multiplanar reconstruction, 3次元画像

はじめに

Multidetector row CT (以下MDCT)は、体軸方向に複数の検出器が配置されており、従来のシングルスライスヘリカルCT(以下SDCT)と比べて、より薄いスライス厚で広い範囲を短時間で撮影できることがその特長である¹⁾。

1. 単純CT

MDCT機器に搭載されているX線管球容量は従来のSDCTに比べて大きくなり、撮影電流を多く設定することが可能となった。単純CTでの画質もSDCTに比べて良好になっていることがしばしば経験されるが、その原因としては空間分解能の向上のほかに撮影電流の増加による密度分解能の改善と撮影の際のノイズの低減が考えられる。管球容量の小さいSDCTを連続使用する場合、電流を低下させざるを得ないのに対して管球容量の大きいMDCTでは高い電流での撮影が可能である。しかし電流の上昇は患者の被曝につながる可能

性があるため、ヘリカルピッチなどの条件の設定が重要となる²⁾。特に造影CTを複数回撮影するような患者では被曝に十分注意しなければならない。当院ではほぼ同時期に撮影された胸部SDCTと電流を増加させて撮影した腹部MDCTの単純CTを示す(図1)。

2. 造影ダイナミックCT

肝細胞癌等の多血性腫瘍の検出には後期動脈相が最も優れるが、double arterial phaseにより肝細胞癌検出能の向上を期待して、早期動脈相、後期動脈相を組み合わせたdouble arterial phase撮影を行っている施設も多く見受けられる。

造影剤静注開始から肝動脈に造影剤が達するまでの時間には個人差が大きく³⁾正確な早期動脈相撮影のためにはbolus tracking法⁴⁾などによって正確なdelay timeによる撮影が必要となる。本方法は造影剤注入後単一画面で低線量モニターリングを行い、静注された造影剤が大動脈に到達し、域値を超えた瞬間に

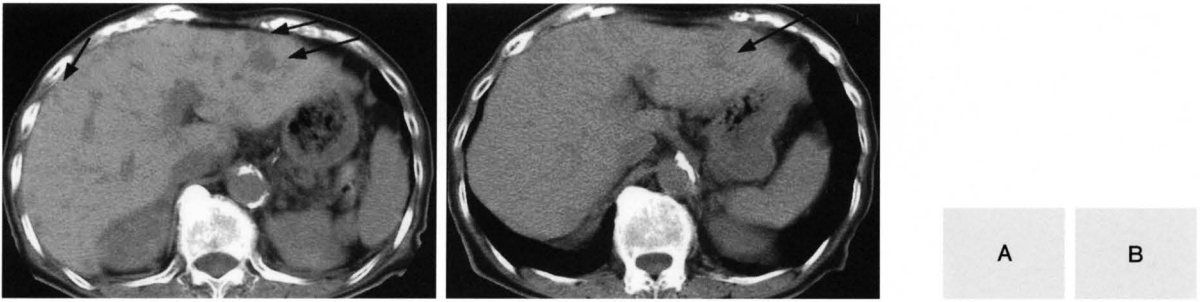

図1 MDCT画像とSDCT画像

57歳女性のほぼ同時期に撮影された7.5mmスライス厚のMDCT画像(図1A)と7mmスライス厚のSDCT画像(図1B)を示す。MDCTは300mA, 120kV, SDCTは140mA, 120kVでの撮影である。MDCTでは肝内の転移性腫瘍(黒矢印)が明瞭に認められるが、SDCTでは不明瞭である。

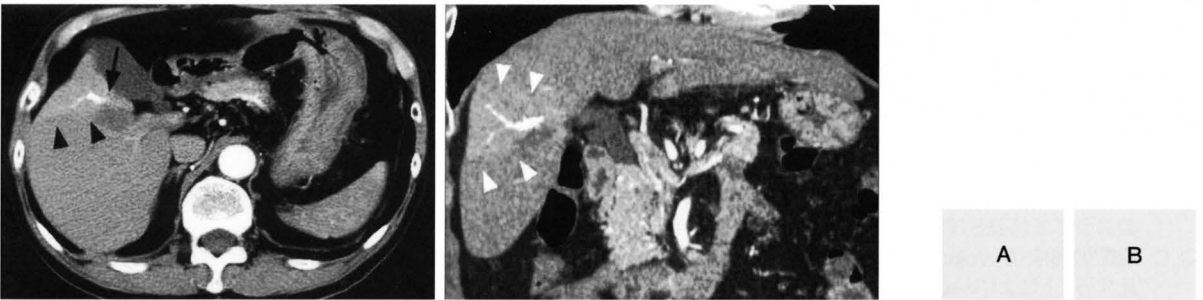


図2 78歳男性, RFA施行後のAP shunt

肝S8の腫瘍に対してRFAが施行されている。RFA施行部の近傍に早期動脈相で明らかな門脈枝の描出(黒矢印)と楔状の染まり(黒矢頭)が見られており、AP shuntの存在が明瞭に判断可能である。このことからRFAによって生じた所見で、腫瘍ではないと判断できる(図2A)。

体軸方向に優れた空間分解能を持つMPR画像と合わせると、全体的に楔状の早期濃染域が認められ(白矢頭)、染まりはAP shuntの影響であることが示唆される(図2B)。

早期動脈相を撮影する。多血性腫瘍の鑑別で最も問題となるのがarteriportal (AP) shunt等の偽病変であるが、優れた空間分解能を持つMDCTでは早期動脈相での濃染域内に門脈枝が描出されることがあり、腫瘍による染まりとAP shuntによる染まりとの鑑別に有用となることがある⁵⁾。また multiplanar reconstruction (MPR) 画像で、横断像でわかりにくい楔状の染まりが描出されることもあり、腫瘍を除外するのに有用な場合がある⁶⁾。当院でもラジオ波焼灼術 (radiofrequency ablation: RFA) によって生じたAP shuntが早期動脈相で明瞭に描出された症例(図2)では残存、再発との鑑別に有用であった。しかし早期動脈相と後期動脈相の撮影が後期動脈相のみの撮影と比べて肝癌の検出能に有意差はないという報告^{7,8)}も最近見られてきており、この double arterial phase の撮影には議論があるのが現状である。

後期動脈相は早期動脈相撮影直後の撮影であるが、

この時相では多血性腫瘍が強く造影され、肝実質とのコントラストが最大となるため、肝細胞癌や多血性腫瘍の検出能が最も高くなる。

門脈相と平衡相は造影剤注入70秒後、180秒後に撮影している。転移性腫瘍など、乏血性腫瘍の検出を目的とする場合には、単純CTに加えて門脈優位相のみの撮像とすることが多い。また門脈相は肝静脈枝の描出が最も良好であるため、腫瘍と肝静脈の関係がもっとも明瞭となる。

平衡相は、動脈血流の乏しい腺腫様過形成や高分化肝細胞癌の検出に必要となる。門脈相と平衡相の意義に関してはSDCTと大きな変化はないが、MPRによる診断能の向上や3次元画像による術前情報の増加による臨床的な意義が報告されている^{9,10)}。

3. MDCTから作成した3次元画像について

MDCTはその高い空間分解能の画像データがボリ

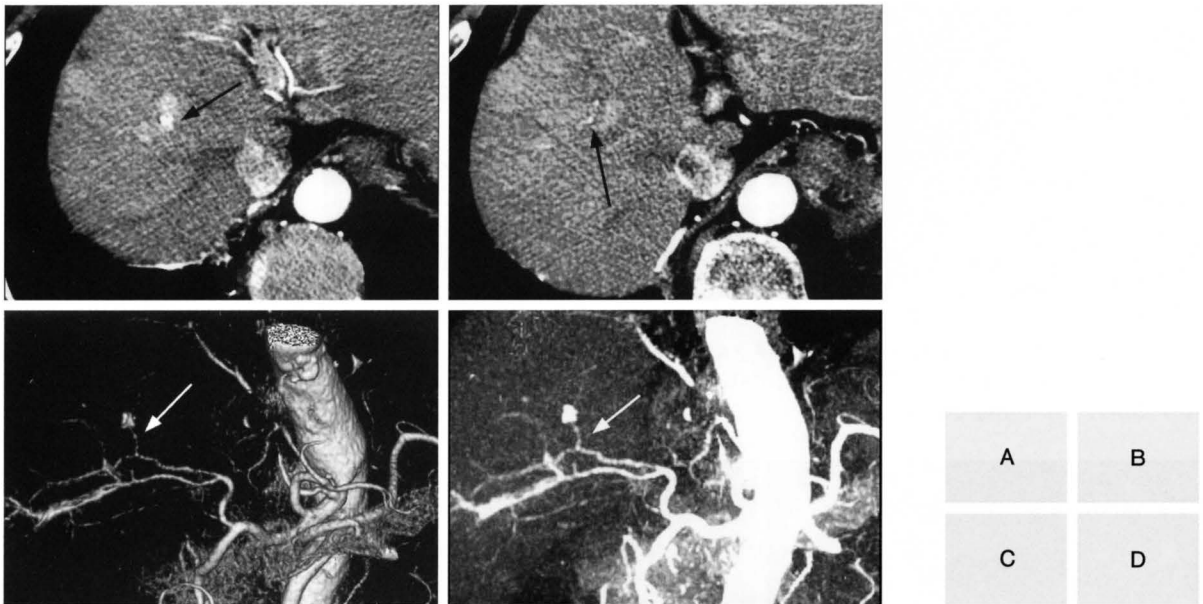


図3 65歳男性, リピオドール塞栓術後の再発肝癌。

A, B. TAE術前に撮影した早期動脈相の軸位断画像を示す。リピオドール周囲の再発(黒矢印)を認める(図3A)。すぐ尾側のスライス(図3B)にはfeeder(黒矢印)が同定可能である。

C, D. 動脈3D画像(C: Volume rendering (VR) 画像、D: maximum intensity projection (MIP) 画像)と軸位断画像を連動させて対比することによりfeederである右肝動脈A8(白矢印)の分岐の状態が明瞭に把握でき、TAE術前情報として有用であった。

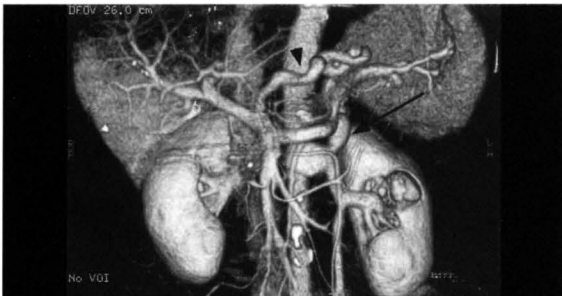


図4 67歳女性, 肝硬変症による門脈圧亢進症における門脈三次元画像(VR画像)。発達した胃腎短絡路(矢印)と拡張した左胃冠状静脈(矢頭)が明瞭に描出されている。

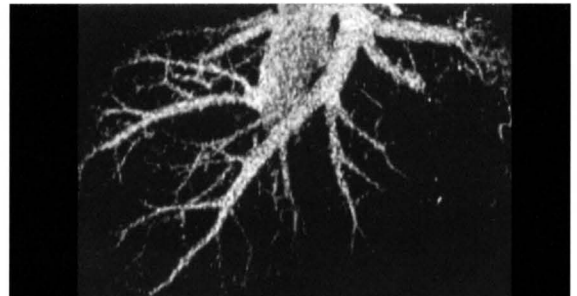


図5 47歳男性, 門脈相での肝静脈3D画像各静脈枝の合流の様子が明瞭に描出される。

ームデータとして得られるため、良好な画質の3次元画像を作成することが可能である。つまり時間分解能の向上によって通常の撮影を複数のphaseで thin slice で行うことにより1回の検査で動脈、門脈、肝静脈という3種類の血管の3次元画像が得られるということが最大の特長である。空間分解能、時間分解能の向上によりたとえ低濃度の造影剤であっても良好な三次元(3D)画像が作成可能となってきた¹¹⁾。

さらにwork station 上では、3次元画像とthin sliceの

軸位断像を連動させて観察することにより末梢の血管枝を軸位断画像上で同定することも容易になっている。

早期動脈相では門脈枝が描出されず肝動脈のみが強く造影される間に全肝を一気に撮影することが十分可能であり、その結果肝動脈3次元画像が簡単に作ることが出来る(図3)。当院ではTAE等のIVRを行う可能性がある症例に関しては double arterial phaseによる早期動脈相の撮影をルーチンで行い塞栓すべき動脈枝を術前に同定している。さらに同じ呼吸停止下に撮影

された後期動脈相のデータを用いて脾静脈からの血流から描出された肝内門脈3D画像を作成することが可能である⁵⁾。上腸間膜静脈経由の門脈3D画像を作成するには後期動脈相と門脈相の間の相での撮影が必要である。門脈相のデータからは、門脈三次元画像(図4)および肝静脈三次元画像が作成可能である(図5)。これら血管系の三次元画像は、肝切除のために有用な情報を与えてくれる^{9,10)}。

肝移植ドナーについても、血管三次元画像や軸位断画像をもとにした正確なvolumetryが可能であり、移植に有用な情報が得られている¹²⁾。

当院でも、TAE前に早期動脈相の画像から、肝動脈3次元画像を作成し、軸位断画像と対比することで、目標とする動脈枝が同定でき、実際のTAE時のDSA画像での同定の助けとなり、きわめて有用性が高い(図3)。

終わりに

MDCTの出現により、肝の腫瘍性病変の検出能の向上、空間分解能と時間分解能の向上による3次元画像、MPR画像の高画質化が実現し、臨床的に有用な情報を提供することが可能となった。情報の増加は画像処理にかかる時間的な負担を増大させる可能性があり、また繰り返し撮影による被曝の増大が問題となる可能性から、われわれもMDCTの有用性と問題点をよく認識した上で利用する必要があると思われる。

参考文献

1. Hu H., He.H.D.,Foley W.D. et al.: Four multidetector-row helical CT:Image quality and volume coverage speed. Radiology 215:55~62,2000
2. Wang G , Vannier MW The effect of pitch in multislice spiral/helical CT. Med. Phys.26 (12) 2648~2653,1999
3. 的場宗孝,横田啓,薮野喜剰 他 高濃度造影剤通常量(100ml)投与と通常濃度造影剤多量(150ml)急速投与のtime-density-curveによる比較-MDCTにおける肝ダイナミックスタディーとCT Angiographyを想定してー日本医学放射線学会雑誌 63:398~102,2003
4. Shimizu T.,MIsaki T.,Yamamoto K. et al Helical CT of the liver with computer assisted bolus tracking technology; Scan delay of arterial phase scanning and effect flow rates. J Comput.Assist.Tomogr.,24:219-223,2000
5. Murakami T „Kim T, Takamura M., et al Hypervascular hepatocellular carcinoma ; Detection with double arterial phase multidetector row helical CT . Radiology 218:768~767,2001
6. 加村毅,山本哲史,笹井啓資 これで決まり!マルチスライスCT時代の腹部画像診断 画像診断 23:4356-365,2003
7. Laghi Andrea, Iannaccone Riccardo, Rossi Plinio et al. Hepatocellular carcinoma:detection with triple phase multi-detector helical CT in patients with chronic hepatitis.Radiology 226;2 543~549,2003
8. Tomoaki Ichikawa,Takatoshi Kitamura, Hiroto Nakajima et al. Hypervascular Hepatocellular Carcinoma:Can Double Arterial Phase Imaging with Multidetector CT Improve Tumor Depiction in the Cirrhotic Liver? American journal of Roentogenology 179:3 751~758,2002
9. Sahani Dashyant,Saini Sanjay,Pena Constantino et al . Using multidetector CT for preoperative vascular evaluation of liver neoplasms:technique and results American journal of Roentogenology 179;1 53~59,2002
10. 村田賢,吉田重幸,山形充佐子 他 マルチスライスCTより作成した3-D画像が術式決定に有用であった大腸癌肝転移の1例 日本消化器外科学会雑誌35:11 1726~1730, 2002
11. 河田修治,堀正敏,熊野正士 他 マルチスライスCTによる腹部領域における低濃度製剤の有用性:240mgI/ml製剤によるCT angiography 映像情報Medical 34:9 900~904,2002
12. Ishiuro Minoru, Horiguchi Jun, Nagashige Aya et al. Use of multidetector row CT with volume renderings in right lobe living liver transplantation. European Radiology 12:10 2477~2483,2002

ダウンロードされた論文は私的利用のみが許諾されています。公衆への再配布については下記をご覧ください。

複写をご希望の方へ

断層映像研究会は、本誌掲載著作物の複写に関する権利を一般社団法人学術著作権協会に委託しております。

本誌に掲載された著作物の複写をご希望の方は、(社)学術著作権協会より許諾を受けて下さい。但し、企業等法人による社内利用目的の複写については、当該企業等法人が社団法人日本複写権センター（(社)学術著作権協会が社内利用目的複写に関する権利を再委託している団体）と包括複写許諾契約を締結している場合にあっては、その必要はございません（社外頒布目的の複写については、許諾が必要です）。

権利委託先 一般社団法人学術著作権協会
〒107-0052 東京都港区赤坂9-6-41 乃木坂ビル3F FAX：03-3475-5619 E-mail：info@jaacc.jp

複写以外の許諾（著作物の引用、転載、翻訳等）に関しては、(社)学術著作権協会に委託致しておりません。

直接、断層映像研究会へお問い合わせください

Reprographic Reproduction outside Japan

One of the following procedures is required to copy this work.

1. If you apply for license for copying in a country or region in which JAACC has concluded a bilateral agreement with an RRO (Reproduction Rights Organisation), please apply for the license to the RRO.

Please visit the following URL for the countries and regions in which JAACC has concluded bilateral agreements.

<http://www.jaacc.org/>

2. If you apply for license for copying in a country or region in which JAACC has no bilateral agreement, please apply for the license to JAACC.

For the license for citation, reprint, and/or translation, etc., please contact the right holder directly.

JAACC (Japan Academic Association for Copyright Clearance) is an official member RRO of the IFRRO (International Federation of Reproduction Rights Organisations).

Japan Academic Association for Copyright Clearance (JAACC)

Address 9-6-41 Akasaka, Minato-ku, Tokyo 107-0052 Japan

E-mail info@jaacc.jp Fax: +81-33475-5619