原著

男性プロラクチノーマの画像所見

稲田　悠紀[1)]、松木　充[1)]、金本　高明[1)]、立神　史稔[1)]、可児　弘行[1)]、
谷掛　雅人[1)]、楢林　勇[1)]、黒岩　敏彦[2)]

[1)] 大阪医科大学　放射線医学教室
[2)] 同　　脳神経外科学教室

Imaging of Male Prolactinoma

Yuki Inada[1)], Mitsuru Matsuki[1)], Takaaki Kanamoto[1)], Fuminari Tatsugami[1)],
Hiroyuki Kani[1)], Masato Tanikake[1)], Isamu Narabayashi[1)], Toshihiko Kuroiwa[2)]

[1)] Department of Radiology, Osaka Medical College
[2)] Department of Neurosurgery, Osaka Medical College

要旨

男性プロラクチノーマは乳汁分泌や性腺機能低下症といった症状に乏しく、発見時には腫瘍径が大きく、浸潤性に発育し、診断に難渋することが多い。本稿では、われわれが経験した男性プロラクチノーマ7例について、画像所見を中心に述べ、MR所見、単純X線所見における診断のポイントを検討する。

Abstract

Prolactinamas in male patients have few hormonal symptoms such as galactorrhoea and hypogonadism. When they are found, they present as macroadenomas with invasive growth. Prolactinamas in male patients are difficult to diagnose. We mainly discuss the MR features of seven prolactinomas in male, and analysed the diagnostic features.

Key words： prolactinoma, male, magnetic resonance imaging, pituitary adenoma

はじめに

男性プロラクチノーマは乳汁分泌や性腺機能低下症といった症状が乏しいため、早期発見は困難で、発見時には腫瘍径が大きく、浸潤性に増大し、頭痛、視野・視力障害といった腫瘍の局所症状が主体となることが多い。また、画像診断においては、その浸潤性の発育形態から診断に難渋することがしばしばある[1)]。さらに治療はドーパミン作動薬内服が第一選択とされ[2-4)]、過度の検査、治療を回避するためにも的確な診断が重要で、われわれ放射線科医の担う役割は大きい。今回、我々は男性プロラクチノーマの7例を経験したので、MR所見を中心に述べ、さらにCT所見、単純X線所見を含めて画像診断のポイントを検討する。

対象

対象は1989年1月から2003年8月までに当院で経験した男性プロラクチノーマ7例(21-74歳)で、全例で血清プロラクチン値(基準値：3.6-12.8ng/ml)は565->2000 ng/mlと高値を示した。4例(**表1、症例1、3、4、5**)は経鼻的手術が施行され、病理組織学的に診断された。3例は血清プロラクチン値高値と頭部画像所見により診断された。主訴は視神経障害2例、複視、眼瞼下垂、意識消失、めまい、頭痛が各1例であった。

方法

1.5T GE社製MR装置を使用して、T1強調横断像(TR 400 - 560 / TE 8 - 12)、矢状断像、T2強調横断

別刷請求先：〒569-8686　大阪府高槻市大学町2-7
大阪医科大学　放射線医学教室　稲田　悠紀
TEL：TEL 072-683-1221

表1. 画像所見

症例	年齢	大きさ (cm)	信号強度 T1 / T2	視交叉 圧排	海綿静脈洞 浸潤	びまん性 骨浸潤	鞍上部 瘤状突出	腫瘍内 出血	単純X線 トルコ鞍拡大	CT所見
1	48	2*2*3	等 / 等	＋	左	－	＋	－	＋	低
2	68	3*2*2	等 / 等	＋	左	－	＋	＋	＋	等
3	49	3*2*2	等 / 等	－	両側	－	－	－	＋	等
4	40	3*2*3	等 / 等	＋	右	－	＋	＋	＋	等
5	21	5*4*4	等 / 等	＋	右	－	＋	＋	＋	等
6	74	7*5*4	等 / 等	＋	両側	＋	＋	－	＋	高
7	40	5*7*7	等 / 等	＋	両側	＋	－	－	＋	高

像(TR 4000 / TE 85 - 105)、冠状断像、ガドリニウム造影(0.2mmol/kg)T1強調横断像、矢状断像、冠状断像を撮影した。全例に頭部単純X線、単純CTを施行した。

検討項目

MRIでの検討項目は以下の通りである。(1)腫瘍の大きさと信号強度、(2)腫瘍内出血の有無、(3)視交叉圧排の有無、(4)海綿静脈洞浸潤(内頸動脈外側縁を超える進展)の有無、(5)斜台、蝶形骨、錐体へのびまん性骨浸潤の有無、(6)鞍上部への瘤状突出の有無。また、単純X線でのトルコ鞍拡大の有無、頭部CTにおける腫瘤の濃度についても評価を行った。

結果(表1)

MRIでの検討項目に対して、(1)全例が径2cmを超え、T1、T2強調画像で灰白質と等信号であった。(2)腫瘍内出血は3例(43%)に認め、うち1例は手術にて確認された(**表1、症例4**)。(2)視交叉圧排は6例(86%)で認めた。(3)海綿静脈洞への浸潤は全例で認め、うち3例で両側への浸潤が指摘された。(4)斜台、蝶形骨、錐体へのびまん性骨浸潤は2例(29%)で認めた。(5)鞍上部への瘤状突出を5例(71%)で認めた。頭部単純X線では、全例に下垂体腺腫に特徴的なトルコ鞍の拡大を認めた。頭部単純CTでは4例で脳実質と等吸収、2例で高吸収、1例で低吸収を呈した。

症例提示

症例1(表1、症例6):74歳、男性。主訴:意識消失、血清プロラクチン値565ng/ml。

MRIにて、斜台から両側錐体にかけてびまん性に浸潤する腫瘤を認め、T1強調画像(**図1a**)で灰白質と等信号、T2強調画像で不均一な等信号を呈した。造影T1 強調画像(**図1b**)にて腫瘤は不均一に濃染され、両側海綿静脈洞に浸潤していた。さらに鞍上部への特徴的な瘤状突出(**図1b**)を認め、頭部単純X線で特徴的なトルコ鞍の拡大があり、浸潤性下垂体腺腫と診断した。その後ドーパミン作動薬(cabergoline)の内服を開始し、現在経過観察中である。

症例2(表1、症例7):40歳、男性。主訴:左視野障害、血清プロラクチン値＞2000ng/ml。

MRIにて、斜台から両側錐体、蝶形骨、右中頭蓋窩、上咽頭に浸潤する腫瘤を認め、T1強調画像で等信号、T2強調画像で不均一な等信号を呈し、造影T1強調画像(**図2a-c**)にてほぼ均一な濃染を認めた。腫瘤は両側海綿静脈洞に浸潤し、視交叉を上方に圧排していた。MR所見のみでは、浸潤性下垂体腺腫、上咽頭癌の骨浸潤、骨腫瘍が鑑別に挙がった。頭部単純CTでは腫瘤は脳実質より高吸収を呈し、斜台から両側錐体、蝶形骨にかけて骨破壊を認めた。頭部単純X線(**図2d**)にて特徴的なトルコ鞍の拡大と鞍背の破壊を認め、浸潤性下垂体腺腫と診断した。ドーパミン作動薬(bromocriptine)内服開始7ヶ月後のMRIで

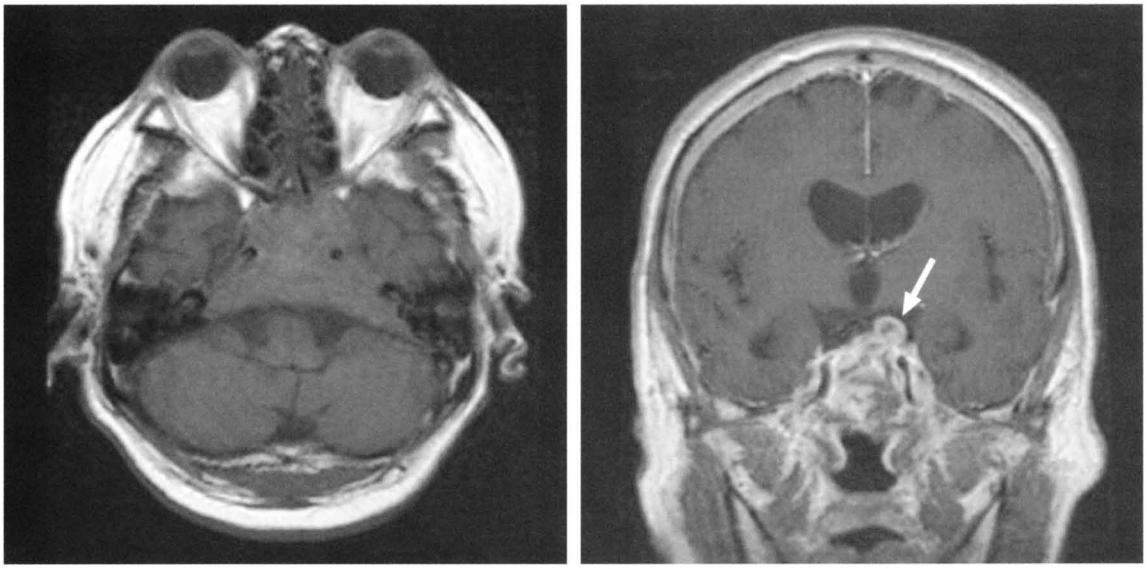

a | b

図1. 症例6
a：T1強調横断像：灰白質と等信号を呈した腫瘤が、斜台から両側錐体にかけてびまん性に浸潤する。
b：造影T1強調冠状断像：腫瘤は不均一に濃染され、両側海綿静脈洞に浸潤し、鞍上部への瘤状突出（矢印）を伴う。

は腫瘍は縮小し（**図2e**）、血清プロラクチン値は、79.2 ng/mlに低下した。

考察

下垂体腺腫は、下垂体より発生する良性腫瘍で頭蓋内腫瘍の約1割を占め、性差はやや女性に多い（1.3倍）と報告される。形態によりmicroadenoma（径10mm以下）、 macroadenoma（径10mm以上）に大別され、またホルモン産生の有無によって機能性、非機能性に分けられ、機能性ではプロラクチン、成長ホルモン、ACTH、甲状腺刺激ホルモン、性腺刺激ホルモン産生腫瘍がある。プロラクチノーマは機能性下垂体腺腫の約半数を占め、男性、女性ともに発生する。女性の場合はプロラクチンの過剰分泌により無月経（90%）、乳汁分泌（70%）といった症状が早期に出現し、microadenomaの段階で発見されることが多いが、男性の場合は高プロラクチン血症による症状が乏しいため、発見時には腫瘍径が大きく、腫瘤による局所症状（頭痛、視野・視力障害、動眼神経麻痺、外眼筋麻痺）が発見契機となることが多い。治療は、今日ではドーパミン作動薬であるブロモクリプチンの内服が第一選択で、腫瘍の縮小、血清プロラクチン値の低下がみられる。また近年、ブロモクリプチン内服治療抵抗例や薬物不耐例に血中半減期が約65時間と長いドーパミン作動薬（cabelgoline）が用いられ、有効性が報告されている[5]。内服治療で効果がない場合や突然の視野障害を起こした場合は手術（経鼻的手術、開頭術）適用とされる[6-10]。プロラクチノーマのCT所見は、腫瘍の濃度は低から高濃度と様々で非特異的である[11]。われわれが経験した症例もさまざまであったが、比較的大きい腫瘍に高吸収を呈する傾向があった。MR所見は、信号強度は他の下垂体腺腫と同様に、T1強調画像で低から等信号、T2強調画像で等から高信号と非特異的である[12-14]。下垂体腺腫は腫瘍径が大きい場合、腫瘍内に嚢胞形成、出血、壊死を認めることが多く[15]、プロラクチノーマでは12.4%で出血あるいは壊死がみられ、非機能性下垂体腺腫の頻度と同等であり、他の機能性下垂体腺腫（成長ホルモン産生腺腫、ACTH産生腺腫）と比べて頻度が高いという報告がある[16]。これは、症状が乏しい非機能性下垂体腺腫は腫瘍径が大きくなって発見されることと関連していると考えられる。さらに腫瘍径の大きい下垂体腺腫は、腫瘍浸潤が高頻度にみられ、鞍上部への進展、海綿静脈洞への浸潤、斜台、錐体、蝶形骨への骨浸潤がみられる。男性プロラクチノーマでは腫瘍径が大きく、腫瘍浸潤が顕著なことがあり、髄膜腫、骨腫瘍、上咽頭腫瘍の骨浸潤との鑑別が困難な症例が報告されている[4,7,12,17]。下垂体腺腫が鞍上部に進展していく場合、鞍隔膜による瘤状の突出が特徴的と考えられ、鞍結節部の髄膜腫との鑑別点と考え

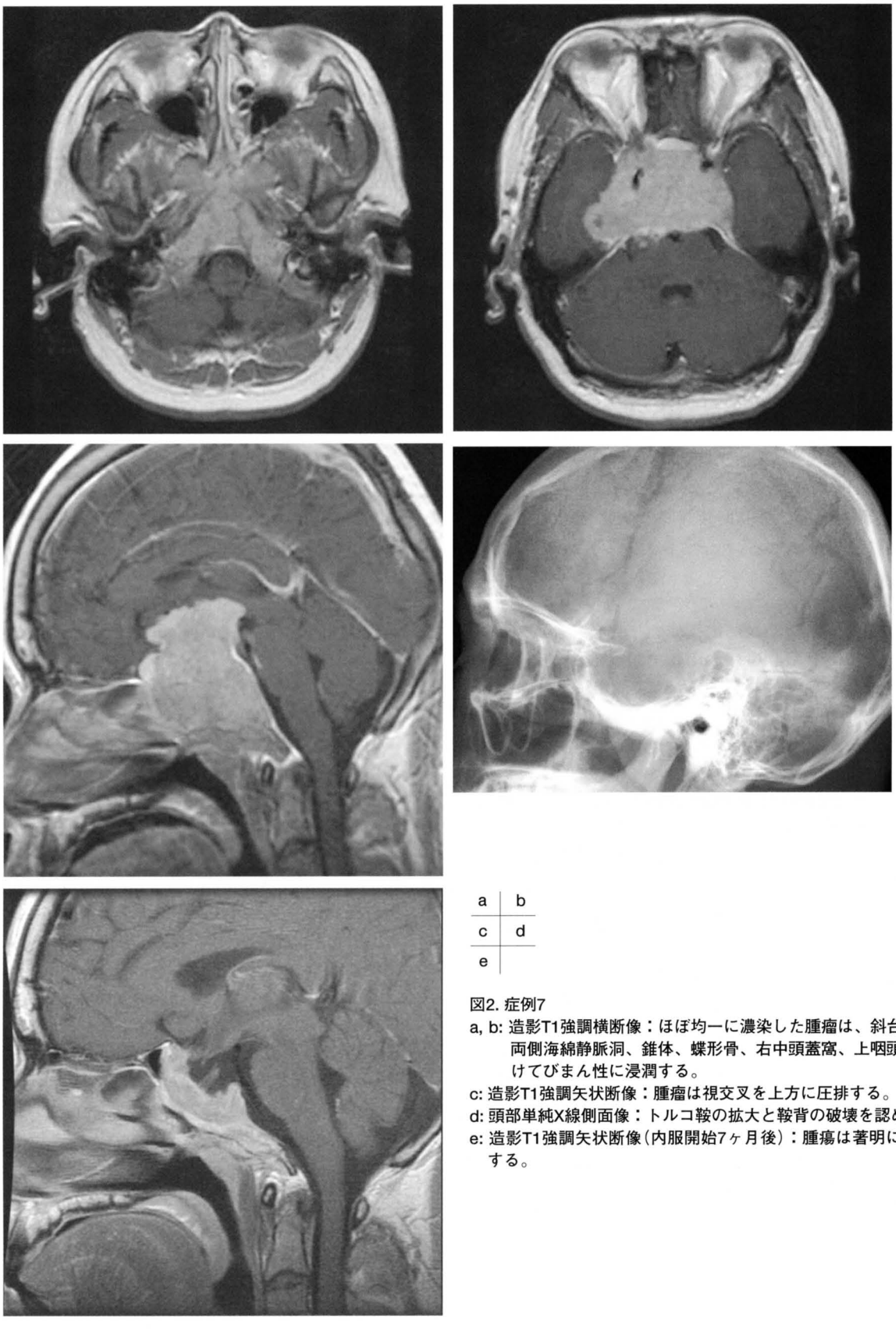

a	b
c	d
e	

図2. 症例7

a, b: 造影T1強調横断像：ほぼ均一に濃染した腫瘤は、斜台から両側海綿静脈洞、錐体、蝶形骨、右中頭蓋窩、上咽頭にかけてびまん性に浸潤する。

c: 造影T1強調矢状断像：腫瘤は視交叉を上方に圧排する。

d: 頭部単純X線側面像：トルコ鞍の拡大と鞍背の破壊を認める。

e: 造影T1強調矢状断像（内服開始7ヶ月後）：腫瘍は著明に縮小する。

られる。他の下垂体腺腫との鑑別は困難であるが、男性で浸潤性に発育する傍鞍部腫瘍を見た場合は、プロラクチノーマを鑑別に挙げ、血清プロラクチン値測定を行うべきと考えられる。自験例でもそのような症例に遭遇したが、MRIによる鞍上部への瘤状の突出、頭部単純X線による下垂体腺腫に特徴的なトルコ鞍の拡大所見が指摘され、的確に診断することができた。

近年、多くの施設でMR検査が迅速になされるため、頭痛、視野、視力障害といった局所症状が出現した場合、MRIが最初になされる場合がある。そのような場合、骨へのびまん性浸潤を伴った男性プロラクチノーマでは骨腫瘍、上咽頭腫瘍の骨浸潤を疑い、過度の検査、治療を行う危険性がある。よって、われわれ放射線科医はこのような症例に遭遇した場合、臨床医に単純X線検査、血清プロラクチン値の測定をすすめ、迅速かつ的確な診断に努めなければならない。

本論文の主旨は第33回断層映像研究会(2004年、大阪)にて発表した。

参考文献

1. Carter JN, Tyson JE, Tolis G, et al: Prolactin-secreting tumors and hypogonadism in 22 men. N Engl J Med; 299: 847-852, 1978.
2. Molitch ME, Elton RL, Blackwell RE, et al: Bromocriptine as primary therapy for prolactin-secreting macroadenomas: results of a prospective multicenter study. J Clin Endocrinol Metab; 60: 698-705, 1985.
3. Pinzone JJ, Katznelson L, Danila DC, et al: Primary medial therapy of micro- and macroprolactinomas in men. J Clin Endocrinol Metab; 85: 3053-3057, 2000.
4. Murphy FY, Vesely DL, Jordan RM, et al: Giant invasive prolactinomas. Am J Med; 83: 995-1002, 1987.
5. 岩井謙育, 山中一浩, 石黒友也, 他: 男性プロラクチン産生腺腫の治療成績. 脳神経外科; 30: 1285-1292, 2002.
6. Asano S, Ueki K, Suzuki I, et al: Clinical features and medical treatment of male prolactinomas. Acta Neurochir (Wien); 143: 465-470, 2001.
7. Yang M, Shen C, Ho WL: Treatments of multi-invasive giant prolactinoma. J Clinical Neuroscience; 11: 70-75, 2004.
8. Molitch ME, Thorner MO, Wilson C: Therapeutic controversy . Management of prolactinomas; J Clin Endocrinol Metab; 62: 996-1000, 1997.
9. Berezin M, Shimon I, Hodani M: Prolactinoma in 53 men: clinical characteristics and modes of treatment (male prolactinoma). J Endoclinol Invest; 18: 436-441, 1995.
10. Zacur HA: Indicatious for surgery in the treatment of hyperprolactinemia. J Rprod Med; 44: 1127-1131, 1999.
11. Wolpert SM, Post KD, Biller BJ, et al: The value of computed tomography in evaluating patients with prolactinomas. Radiology; 131: 117-119, 1979.
12. Majos C, Coll S, Aguilera C, et al: Imaging of giant pituitary adenomas. Neuroradiol; 40: 651-655, 1998.
13. 鈴木正行, 小林佳子, 山下純宏, 他: 男性プロラクチノーマのMRI. 臨床画像; 17: 1208-1214, 2001.
14. Lundin P, Berstrom K, Nyman R, et al: Macroprolactinomas: serial MR imaging in long-term bromocriptine therapy. AJNR; 13: 1279-1291, 1992.
15. Karnaze MG, SartorK, Winthrop JD, et al: Soprasellar lesions: evaluation with MR imaging. Radiology; 161: 77-82, 1986.
16. Mohr G and Hardy J: Hemorrhage, necrosis, and apoplexy in pituitary adenomas. Surg Neurol; 18: 181-189, 1982.
17. Nishio S, Morioka T, Fujiwara S, et al: Prolactinoma with preferential infrasellar extension: a report of two cases. J Clinical Neuroscience; 8: 287-289, 2001.

ダウンロードされた論文は私的利用のみが許諾されています。公衆への再配布については下記をご覧下さい。

複写をご希望の方へ

断層映像研究会は、本誌掲載著作物の複写に関する権利を一般社団法人学術著作権協会に委託しております。
本誌に掲載された著作物の複写をご希望の方は、（社）学術著作権協会より許諾を受けて下さい。但し、企業等法人による社内利用目的の複写については、当該企業等法人が社団法人日本複写権センター（（社）学術著作権協会が社内利用目的複写に関する権利を再委託している団体）と包括複写許諾契約を締結している場合にあっては、その必要はございません（社外頒布目的の複写については、許諾が必要です）。

権利委託先　　一般社団法人学術著作権協会
〒107-0052　東京都港区赤坂 9-6-41　乃木坂ビル 3F　FAX：03-3475-5619　　E-mail：info@jaacc.jp

複写以外の許諾（著作物の引用、転載、翻訳等）に関しては、（社）学術著作権協会に委託致しておりません。
直接、断層映像研究会へお問い合わせください

Reprographic Reproduction outside Japan
One of the following procedures is required to copy this work.

1. If you apply for license for copying in a country or region in which JAACC has concluded a bilateral agreement with an RRO （Reproduction Rights Organisation）, please apply for the license to the RRO.
Please visit the following URL for the countries and regions in which JAACC has concluded bilateral agreements.
http://www.jaacc.org/
2. If you apply for license for copying in a country or region in which JAACC has no bilateral agreement, please apply for the license to JAACC.
For the license for citation, reprint, and/or translation, etc., please contact the right holder directly.
JAACC （Japan Academic Association for Copyright Clearance） is an official member RRO of the IFRRO （International Federation of Reproduction Rights Organisations）.
Japan Academic Association for Copyright Clearance （JAACC）
Address 9-6-41 Akasaka, Minato-ku, Tokyo 107-0052 Japan
E-mail　info@jaacc.jp　Fax: +81-33475-5619