特集 高精度放射線治療における画像の役割

総説

密封小線源治療における画像の役割
—image based brachytherapy—

桜井 英幸、中野 隆史

群馬大学 大学院医学系研究科 腫瘍放射線学

Roles of diagnostic imaging for brachytherapy
—image based brachytherapy—

Hideyuki Sakurai, M.D., Takashi Nakano, M.D.

Department of Radiation Oncology, Gunma University Graduate School of Medicine

要旨

画像を用いた最近の小線源治療の進歩は、次の3つに要約できる。Ⅰ：標的ならびにリスク臓器を画像上で描けるため、その形態や容積が直接評価できること。Ⅱ：小線源治療でもちいるアプリケータの再構成が容易であること。Ⅲ：線量計算において最適化プログラムが利用できることである。画像をもとにした小線源治療（image-based brachytherapy）の実現には、多くのプロセスが必要となるが、最近の治療計画装置では、その多くが自動化されている。最適な小線源治療の計画と、個々の治療の質の評価のために、将来はこの方法が必須のものになると考えられる。

Abstract

Advantages of recently developed image-based brachytherapy are summarized as follows; Ⅰ: visualization for not only target but organ at risk, and direct evaluation of these anatomical structures and organ volume, Ⅱ: easy determination of the brachytherapy applicators, Ⅲ: utilization of optimization programs in dose planning. Many processes are needed for image-based brachytherapy practice, but most of these can be carried out automatically by using treatment planning computer. In future, image-based brachytherapy is an essential tool for optimized treatment planning and exact evaluation for quality of individual brachytherapy.

Key words 密封小線源治療、画像診断、brachytherapy、RALS、diagnostic imaging

別刷請求先：〒371-8511 群馬県前橋市昭和町3-39-22
群馬大学 大学院医学系研究科 腫瘍放射線学 桜井 英幸
TEL：027-220-8383 FAX：027-220-8397

はじめに

キューリー夫妻がラジウムを発見して以来、もっとも歴史の古い放射線治療法が密封小線源治療（brachytherapy）である。brachyとは、"短い"、"近い"という言葉で、密封された小さな線源を腫瘍に直接接触させて照射する方法である。外部照射と比較すると、線源の挿入という生体への侵襲があるが、腫瘍にのみ放射線を集中することができるため、一度に大線量を照射可能でしかも正常組織への影響が少ない効果的な治療法である。古くから、舌癌や子宮頸癌では標準的な治療法として行われてきたが、線源を直接扱うため、術者の被曝の問題、専用のアイソトープ病棟が必要な事など、管理上の問題点が大きかった。

最近の小線源治療の進歩は3つに要約できる。一つは強くて小さな線源が製造可能になった事である。これにより、短時間で照射が行えるだけでなく、頭頸部、食道、気管支、胆管、子宮などのさまざまな癌腫に応用が可能となった。最近ではイリジウム－192線源を使用している。2つめは、遠隔操作（リモートアフターローデイング）が可能となったことにより、術者の被曝などの管理上の問題が解消された点である。小線源治療のもう一つの進歩は、医用画像の利用、すなわちimage-based brachytherapyの発展である。この分野の発展は、画像をもとにした線源挿入器具の挿入と、画像をもとに臓器や腫瘍の解剖学的位置関係を考慮し線量計算を行う最適化計算の2つの分野での発展である。

本論文では、最近の小線源治療の発展について、特に医用画像の利用とその重要性に関して、自験例を交えて解説する。

Image-guided brachytherapyとImage-based brachytherapy

小線源治療はもともと、舌癌や子宮頸癌などの目で見てふれることのできる臓器の癌に応用されてきた技術であった。しかし画像診断の発達に伴い、肉眼で見えなくとも画像で映し出すことのできる癌には、適応できるようになってきた。これは、超音波やCT透視をもちいた生検技術のなどのInterventional radiology（IVR）の放射線治療への応用と言ってもよいかもしれない。たとえば経直腸超音波を用いた前立腺癌への組織内照射や、骨盤内再発腫瘍へのCTガイド下での組織内照射などがあげられる。**図1**に局所再発直腸癌でのCTガイド下での刺入例を示す。我々はこの技術をImage-guided brachytherapyと呼んでいる[1]。

小線源治療における3次元画像の最も有効な応用は、病変と正常組織の容積と線量を正確に知ることができる点にある。最近の高線量率小線源治療では、線源を挿入する針やアプリケータを体内にいれた状態でCTを撮影し、そのCT画像を直接線量計算に用いることができる。すなわち腫瘍と正常組織の解剖学的位置関係を確認して最適化計算（腫瘍に

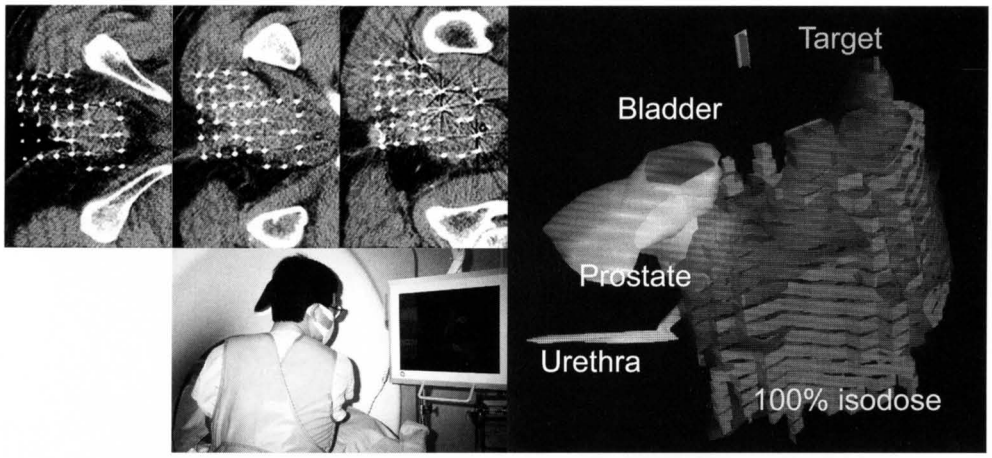

図1. 局所再発直腸癌に対する組織内照射例。
腫瘍のさまざまな形状にあわせて、線源を挿入するための針を刺入してゆく。正常組織を傷つけないように、リスクの高い刺入針に関しては、CT透視法を応用して刺入してゆく。最終的には、腫瘍、正常組織および刺入針を3次元的に再構成し、線量分布を重ねて評価を行う。

十分な線量を与えつつ、正常組織の線量をおさえる）を行ったのちに線源を挿入することが可能となった（Image-based brachytherapy）。

Image-based brachytherapyの利点

CTやMRIなどの医用画像を小線源治療に用いることによる利点は3つある。一つは、前述したように照射したいターゲットと、照射したくない正常組織の位置関係や形態、容積をみることができる点にある。これまでの小線源治療は、正側2枚のX線写真をもとに線源の位置を同定して線量の計算が行われていた（**図2**）。線量計算自体はこれで正しく行われるが、正しい位置に照射できているかどうかは別の問題であった。このため、病巣部への線源の挿入技術の差がそのまま治療成績の差となり、小線源治療はいわば職人芸といったとらえ方をされていた傾向もあった。小線源治療にCTを用いれば、たとえば誤った位置への線源配置や、腫瘍への不十分な配置を同定できるため、局所制御率の向上に役立つばかりでなく、技術向上を目的とした教育的効果も期待できる。**図3**に子宮頸癌での腟内照射における不適当な治療例をあげる。

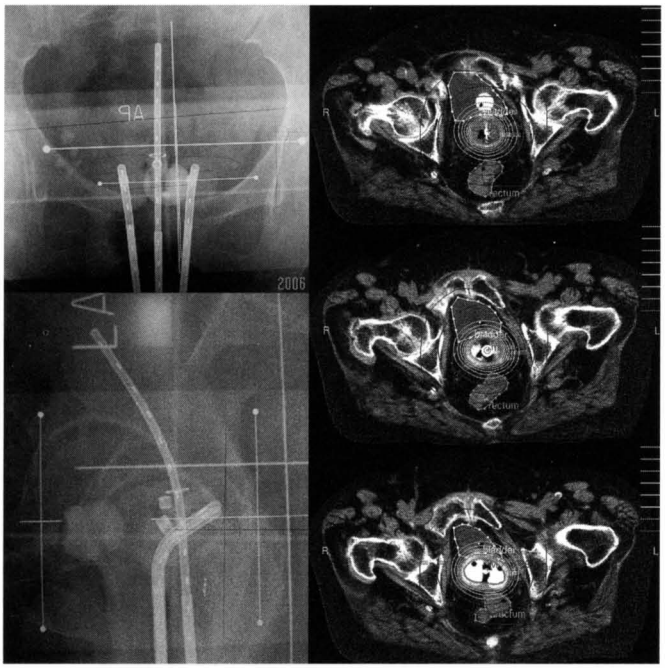

(A)　(B)

図2. 子宮頸癌に対する小線源治療例。
(A) アプリケータを挿入した状態での正側2枚のX線写真。この写真をもとに、基準点（A点）に対して線量計算を行うが、病変の位置と線量分布の位置関係は不明である。
(B) 計算された線量分布をCTに投影したもの。腫瘍と正常組織の線量分布が明瞭である。

図3. 子宮頸癌での不適応な腟内照射例。
(A) 子宮頸癌ⅠB期症例。腫瘍自体は小さいが、子宮頸管が腫瘍辺縁にあり、十分に照射されない。また、アプリケータが膀胱に近く、膀胱の線量が多い点が問題である。
(B) 子宮頸癌ⅡB期例。膀胱および直腸の線量は少ないが、腫瘍が大きく腫瘍辺縁の線量が不足している。このような場合は。腫瘍内に直接線源留置針を刺入する組織内照射が有効である。

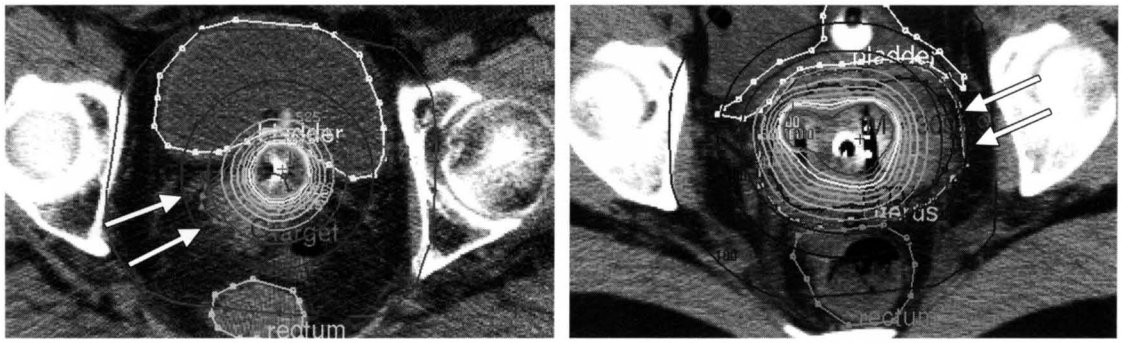

(A)　(B)

小線源治療では、線源を入れる器具をアプリケータと呼んでいる。通常は腔内に挿入するための細い筒状のものや、組織内に直接刺入する針状のアプリケータを用いる。CT画像を用いると、アプリケータの同定が容易となるのが2つめの利点である。最近では多数の針を用いた組織内照射を行うことも多い。正確な線量計算のためには、個々の針を識別して番号を付ける作業が必須である。しかし、正側2枚のX線写真によって個々の針を正しく同定するのは困難なことが多い（**図4**）。CTを用いればこれは容易にできる作業と考えられる。

CTを小線源治療に用いる最大の利点は、最適化（optimization）プログラムを用いた線量計算と、小線源治療の質的評価が可能な点にある。現在の高線量率小線源治療では、専用の治療計画用コンピュータを用いて線量計算を行うが、腫瘍の形状や正常組織の位置関係を考慮して、最適な線量分布を作成するためのさまざまな最適化プログラムが利用できる（**図5**）。術者は、このプログラムを用いて線量計算を行うことができ、dose volume histogram（**DVH**）を用いて、計算結果の評価が可能である。DVHは、腫瘍と正常組織のどのくらいの

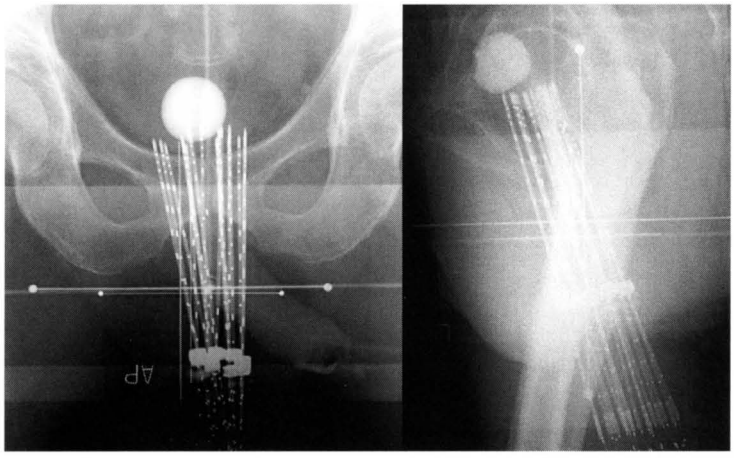

図4. 前立腺癌に対する組織内照射例での正側2枚のX線写真。
この写真を用いて線量計算を行う時には、多数の針を性状の異なるマーカーにより識別する必要があるため、針の同定が困難な場合が多い。CTを用いれば針の識別は容易である。

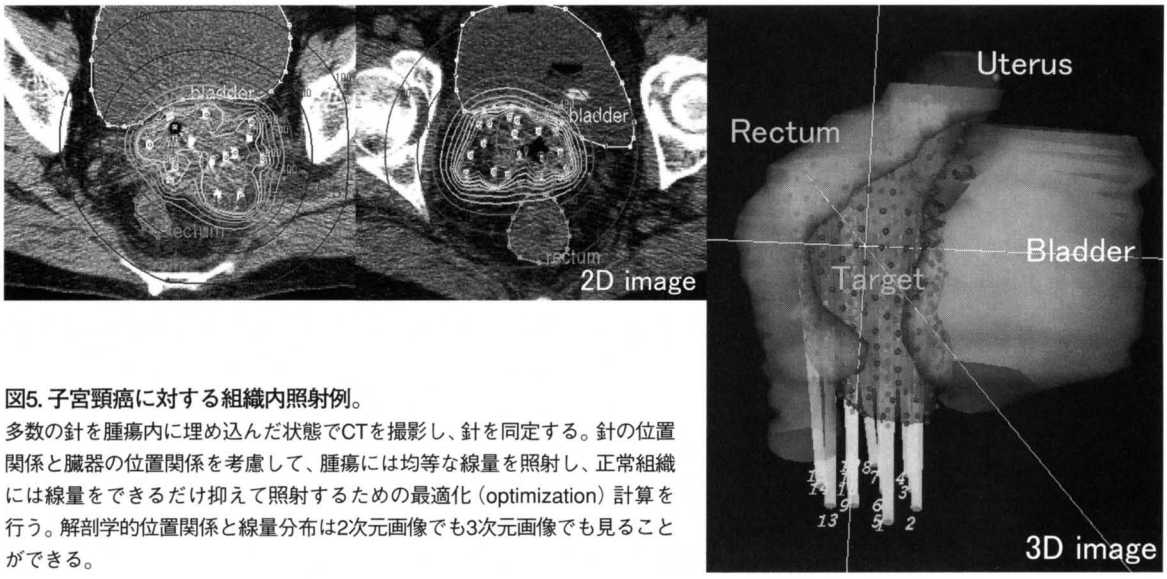

図5. 子宮頸癌に対する組織内照射例。
多数の針を腫瘍内に埋め込んだ状態でCTを撮影し、針を同定する。針の位置関係と臓器の位置関係を考慮して、腫瘍には均等な線量を照射し、正常組織には線量をできるだけ抑えて照射するための最適化（optimization）計算を行う。解剖学的位置関係と線量分布は2次元画像でも3次元画像でも見ることができる。

容積に、どの程度の線量が照射されたかを評価するためのグラフであり、個々の治療の質を評価するために有用である（**図6**）。

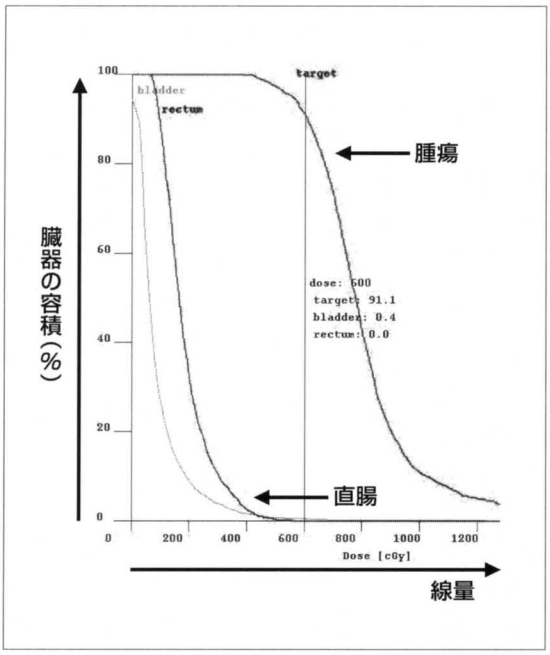

図6. 骨盤腫瘍に対するdose volume histogram（DVH）の一例。
横軸は線量、縦軸は臓器や腫瘍の容積をパーセントでプロットする。1回の線量が6Gyである場合、腫瘍の91.1%の容積は、最低でも6Gyが照射されている。また、6Gy照射される膀胱容積はわずか0.6%であり、直腸には最大でも6Gy照射されていない。DVHは、個々の小線源治療を評価するのに有用である。

Image-based brachytherapyの実際と運用上の問題点

CTを用いた小線源治療での治療計画の手順を以下に示す。

①ターゲットおよび正常組織の輪郭入力

②使用する線源の設定（線源強度、種類等）

③アプリケータ位置の自動認識

CTスライス上に見えるアプリケータの位置を自動的に認識してゆくプログラム。

④線源位置の自動設定

たとえば、腫瘍の中にのみ線源をおく、または腫瘍から1cm離れた点まで線源をおくなどの設定。

⑤線量評価点の設定

アプリケータから一定の距離の点、または腫瘍の表面に評価点を置くなどの設定。

⑥処方線量の入力

⑦最適化計算（optimization）

多数の計算方法があり、症例に応じて最適な計算法を選んで計算する。

⑧DVHを用いた治療評価

以上8つのプロセスのうち、②と⑥を除いて、アプリケータを挿入した状態でのCT画像が必須である。これらのプロセスの多くは、コンピュータにより自動化されているが、必ずしも正しく作動するわけではなく、目視での確認が重要である。

一方で、Image-based brachytherapyを実際に行ううえでの問題点もある。小線源治療の場合、大きな金属アプリケータを挿入することもあり、アプリケータを装着した状態でCTやMRIを撮影することができない場合がある。特にMRIでは、カーボン樹脂等をもちいた特製の高価なアプリケータを使用せざるを得ない。また、断層画像は厚みを持った情報であり、それ自体に位置の誤差を含んでいる。スライス厚を薄くすればするほど位置の誤差は少なくなるが、一方で線量計算にかかる時間が膨大になるといった問題がある。

Image-based brachytherapyは、まだ研究段階の技術である。現在、子宮頸癌では、撮影プロトコール、輪郭抽出の基準、評価方法が欧米のグループから提唱されている[2)]。子宮頸癌の場合、欧米の放射線治療の方法自体が日本と異なるため、これをそのまま日本で適応するのには問題があり、日本の事情に即したプロトコールの作成が今後重要になると考えられる。

おわりに

Image-based brachytherapyは、最適な線量計算と、正確な線量の評価にとって欠かせないものになってゆくと考えられる。成功の鍵をにぎるのは、画像診断の正確性すなわち癌の進展範囲が正しく診断できるかどうかという点である。画像診断を信じすぎるあまり、これまでと大きく異なった照射範囲となったために、再発率が高くなるようなことのないように、慎重に適応してゆくことが重要である。あくまでこれまでの腫瘍学的な知識を基にして、画像診断を有効な治療へ応用してゆくことが重要と考えられる。

参考文献

1. Sakurai H, Mitsuhashi N, Harashima K, Muramatsu H, Ishikawa H, Kitamoto Y, Suzuki Y, Saitoh J-I, Nonaka T, Akimoto T, Nakayama Y, Hasegawa M, Nakano T. CT-fluoroscopy guided interstitial brachytherapy with image-based treatment planning for unresectable locally recurrent rectal carcinoma. Brachytherapy 3：220-230, 2004.
2. Pötter R, Haie-Meder C, Limbergen EV, Barillot I, Brabanderec MD, Dimopoulosa J, Dumasb I, Ericksone B, Langa S, Nulensc A, Petrowf P, Rownde J, Kirisitsa C. Recommendations from gynaecological (GYN) GEC ESTRO working group (II)：Concepts and terms in 3D image-based treatment planning in cervix cancer brachytherapy-3D dose volume parameters and aspects of 3D image-based anatomy, radiation physics, radiobiology. Radiotherapy and Oncology 78：67-77, 2006.