

## 総説

## 子宮動脈塞栓術前後のMRI画像

田頭 周一

子宮筋腫岡山UAEセンター

MR Imaging of the Uterus Before and After  
Uterine Artery Embolization

Shuichi Dendo, MD

Okayama UAE center

## 要約

子宮筋腫に対する子宮動脈塞栓術 (UAE) の術前において筋腫の数、大きさ、部位、変性を評価することが重要である。MRIはこれらの情報を正確に提供する。

術後においては、筋腫の完全壊死、縮小の程度、内膜および正常筋層の血流温存、合併症の有無を判断する上でもMRIからの情報が有益である。

MRIはUAEの術前術後に大きな役割を果たす。

## Abstract

It is important that interventional radiologist should evaluate the number, size, location of uterine fibroids and with or without degeneration before uterine artery embolization (UAE). MR images give that information precisely.

At after UAE condition, MR images represent complete necrosis, decrease degree of fibroids and blood flow of endometrium and also indicate that complication exists or not. MR images play a great part before and after UAE.

**Key words** | uterine fibroid, embolization, MR image

## はじめに

子宮筋腫は女性の3～4人に1人の割合で罹患すると言われる。良性疾患であるため無症状であれば経過観察も可能である。過多月経・月経痛・頻尿など症状が強くなれば何らかの治療が講じられることと

なる。標準的根治療法は子宮全摘術であり、婦人科医が行う中で最多の手術である。近年では挙児希望の有無にかかわらず子宮を温存する治療法が望まれ、条件が合えば筋腫核出術が開腹あるいは腹腔鏡下で施術される。さらに全く子宮の切開無しに筋腫を治

別刷請求先：〒700-0821 岡山市中山下2丁目8-14 堀産婦人科内  
子宮筋腫岡山UAEセンター 田頭 周一  
TEL：086-222-4400 FAX：086-224-0625

療する経皮的治療として子宮動脈塞栓術 (Uterine Artery Embolization：以下UAEとして本稿で紹介する)・集束超音波治療・凍結療法も行われるようになった。

本稿では筆者の経験したUAE症例から術前術後のMRI画像を紹介し、UAEにおけるMRIの役割について述べる。

## 子宮動脈塞栓術 (UAE)

UAEはRavinaら<sup>1)</sup>によって1995年に報告され、低侵襲の子宮筋腫治療法として注目されるようになった。実際の手技は肝細胞癌の治療などで日常的に行われている動脈塞栓術そのものである。左右の内腸骨動脈から分岐する子宮動脈にカテーテルを挿入し、塞栓物質を注入する。(図1)子宮動脈からの供血を失った筋腫核は壊死に陥る一方で正常筋層および子宮機能は温存される。

壊死した筋腫は子宮内で縮小し、筋腫によって起こる症状が改善する。典型的なUAE前後の筋腫画像を図2に紹介する。

本邦では2008年9月時点で保険適応になっていない。世界的には2006年時点で10万人以上に施行されている。

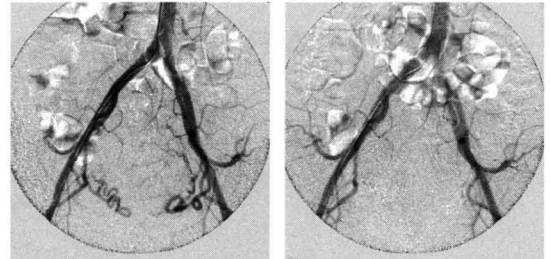
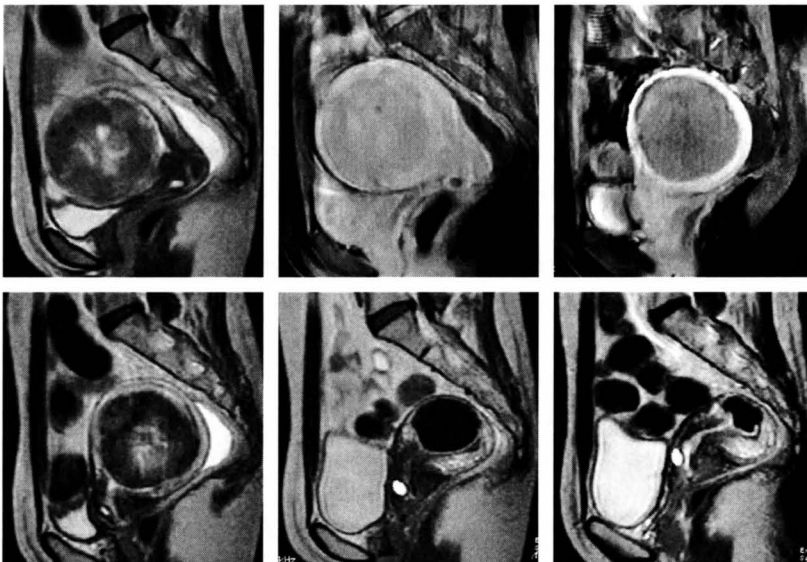


図1. UAE前後の血管造影像

- A : UAE前 内腸骨動脈から分岐し、特徴的な蛇行を示す子宮動脈が描出され、筋腫に供血している。  
 B : UAE後 子宮動脈が描出されず、筋腫の濃染像もみられない。

A | B



A	B	C
D	E	F

図2. UAE前後の子宮筋腫の変化

- A : 術前T2強調矢状断像 子宮前壁由来の粘膜下筋腫があり、筋腫の背側に狭小化した内膜がみられる。  
 B : 術前造影T1強調像矢状断 筋腫は周囲筋層と同程度に造影されている。  
 C : 術後造影T1強調像矢状断 筋腫に不足無く造影効果は消失した。一方で周囲筋層の血流は保たれている。  
 D : UAE後1ヶ月、T2強調矢状断像 筋腫の辺縁に低信号帯が現れ、周囲筋層と筋腫との境界が明瞭となった。サイズの縮小は限定的である。  
 E : UAE後6ヶ月、T2強調矢状断像 筋腫内は均一な低信号となり、筋腫に縮小を認める。  
 F : UAE後12ヶ月、T2強調矢状断像 筋腫がさらに縮小し、術前の10分の1の体積になった。

## UAEの適応<sup>2)</sup>

- ・子宮筋腫が存在する
- ・子宮筋腫由来の症状（過多月経、疼痛、圧迫症状など）がある
- ・症状が薬剤治療で制御困難
- ・外科的手術（子宮全摘術、筋腫核出術）を希望しない
- ・現在妊娠していない
- ・子宮がん検査が陰性
- ・骨盤内感染症がない
- ・閉経前
- ・最後の偽閉経療法（ホルモン治療）から8週間以上経過

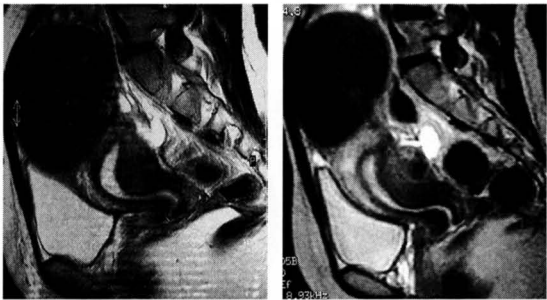


図4. 漿膜下筋腫

- A：UAE前T2強調像矢状断 子宮底部漿膜下筋腫のために腹壁は膨隆している。子宮内膜は圧排され屈曲している。
- B：UAE後6ヶ月T2強調像矢状断 筋腫内は均一で強い低信号になったが、縮小は軽度である。

A | B

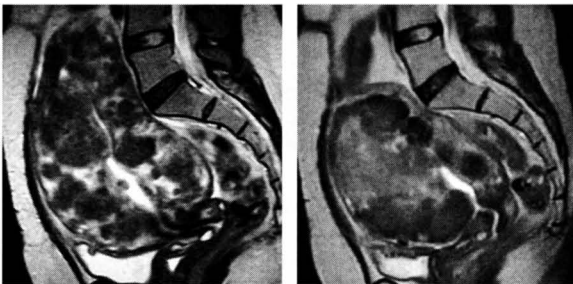

図5. 多発性筋腫

- A：UAE前T2強調像矢状断 無数の筋腫のために腫大した子宮底部は臍高に達している。内腔は不整形に狭小化している。
- B：UAE 1ヶ月後T2強調像矢状断 子宮底部はL5まで下がり多発筋腫の辺縁部は低信号となった。無数の筋腫は一塊となり、個々の筋腫核の境界は不鮮明である。
- C：UAE後6ヶ月T2強調像矢状断 一塊となった筋腫群の内部までが低信号となり子宮体積が縮小した。
- D：UAE12ヶ月後T2強調像矢状断 縮小を継続している。

A | B | C | D

## 術前画像評価

MRIは筋腫の大きさ、数、部位、内膜との関係を診断する上で正確な情報をもたらす。特にT2強調像矢状断が有用である<sup>3)</sup>。

筋腫のタイプが粘膜下筋腫(図3)、筋層内筋腫、漿膜下筋腫(図4)のいずれであるか、単発性か多発性(図5)かを判断する。

筋腫の部位によってUAE後の縮小率に差があり、粘膜下筋腫は良好な縮小を示し、漿膜下筋腫の縮小率は低い傾向がある。(図3,4)

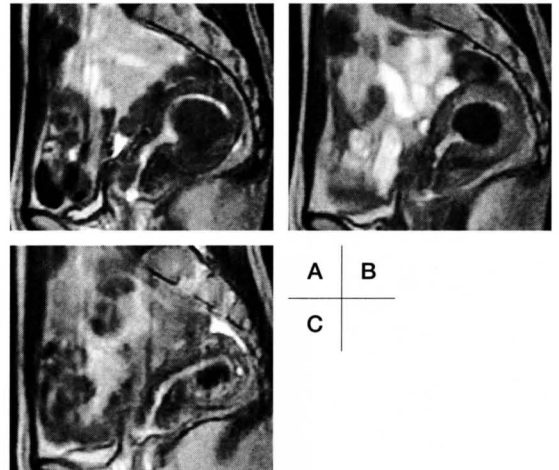


図3. 粘膜下筋腫

- A：UAE前T2強調像矢状断 子宮後壁から内腔に突出する筋腫を認める。筋層に比べてやや低信号を呈する。
- B：UAE 1ヶ月後T2強調像矢状断 筋腫内の信号は均一な強い低信号となった。
- C：UAE 6ヶ月後T2強調像矢状断 内腔に突出する部分を中心に筋腫は著明に縮小した。

## 変性筋腫

一般に筋腫はT2強調像において境界明瞭な低信号腫瘍として認められ診断は容易である。筋腫内部に変性を伴うようになると低信号腫瘍の内部に不規則な高信号が混在するようになる。いわゆるひび割れ模様や渦巻き模様を呈する。変性が強くなると概ね高信号部分の割合が多くなる(図6)。ただし石灰化変性の場合にはT1,T2ともに低信号が強くなる。

UAEにおいて筋腫内の信号強度により変性の程度を評価することは、術後の縮小率を推定する上で重要となる。T2強調像で内部が均一で低信号の筋腫よりも高信号の変性部分を伴う筋腫の方が縮小率が高い傾向がある。

T1強調像で高信号を示す筋腫は等信号のものに比べて術後の縮小率が低い<sup>4)</sup>。端的な例では赤色変性

で、その画像所見はUAEを施行した筋腫のものに類似している(図7)。赤色変性筋腫においてUAEによる縮小効果は限定的である。

## 術後画像評価

塞栓された筋腫に血流が消失していること、内膜および正常筋層に血流が保たれていることを評価する上で、術後の造影MRIが重要である(図2B,C)。

塞栓された筋腫はT2強調像で辺縁に低信号帯を生じる。経時的に筋腫内部は均一な低信号を呈するようになる。またT1強調像においては塞栓された筋腫は高信号を呈するものが多い<sup>4)</sup>。その高信号は中期的観察でも継続する。(図6)

粘膜炎筋腫が壊死した場合に子宮内膜を經由して壊死筋腫核が経腔的に排出される場合がある。(図8)

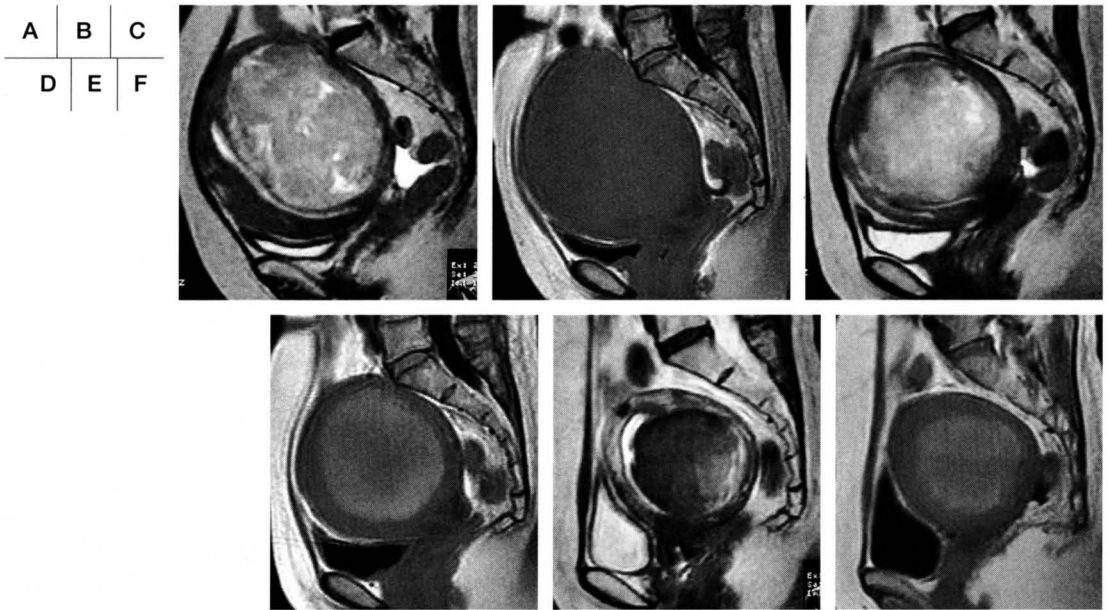


図6. 変性筋腫

- A : UAE前T2強調像矢状断 子宮後壁に高信号を主体とする腫瘍があり、内膜は圧排進展している。膀胱は扁平化している。
- B : UAE前T1強調像矢状断 筋腫と筋層とは同程度の信号強度を呈する。
- C : UAE後1ヶ月T2強調像矢状断 筋腫は縮小を始め腹壁膨隆と膀胱扁平化が軽減している。
- D : UAE後1ヶ月T1強調像矢状断 筋腫は高信号に変化した。
- E : UAE後12ヶ月T2強調像矢状断 筋腫は低信号となり縮小している。
- F : UAE後12ヶ月T1強調像矢状断 筋腫内は高信号を継続している。

## 術後感染症

高熱、膿性帯下、下腹部痛を主訴とする術後感染症がおよそ5%の頻度で見られる。感染症は壊死筋腫内に侵入した細菌による筋腫内感染巣ならびに筋腫が頸管に嵌頓することによる分泌液の子宮内停滞が原因で生じる。前述の筋腫排出があっても必ずしも感染が起こるものではない。

血流を失った筋腫内での感染巣に対して、経静脈性投与の抗生物質による抗菌効果は望みが薄い。感染症に対する処置として効果が大きいのはドレーン留置の上での内膜洗浄と同時に、分娩される筋腫核を捻除排出することである。MRIによる情報で筋腫核によって狭小化した内膜の方向と深さを判断しド

レーンを挿入処置の一助とする。また残存筋腫の位置、大きさの評価についてMRIから得られる情報によって治療方針を立てる(図9)。感染症を合併した場合であっても、経膈的な処置を適切に行うことで外科的切除を回避しうる。

## まとめ

UAE術前でのMRIの役割は治療適応の判断、治療効果の推定のための情報源となる。術後においては治療効果の判定にとどまらず、合併症の有無ならびに合併症がある場合の治療方針を立てる上で重要な情報をもたらす。

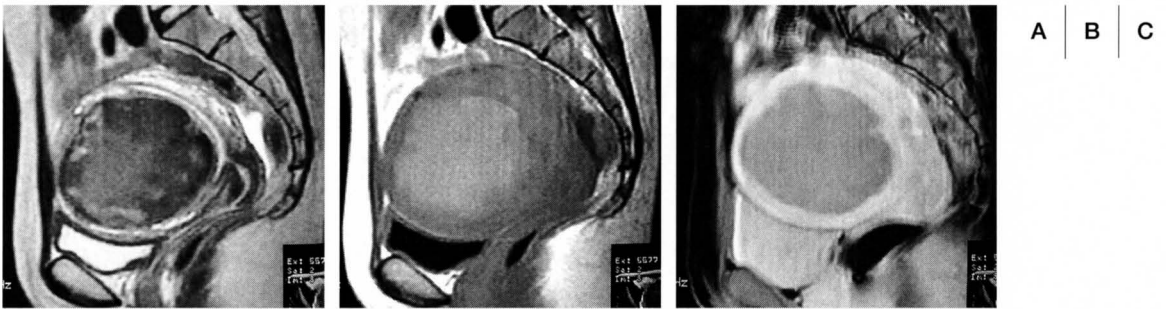


図7. 赤色変性 (UAE未施行画像)

- A：T2強調像矢状断 前壁内に辺縁が低信号で内部に淡い高信号域の混在する巨大筋腫がある。子宮内腔は狭小化しているが、同定できる。
- B：非造影T1強調像矢状断 筋腫は高信号を示している。
- C：造影T1強調像矢状断 筋腫辺縁部にわずかに造影される部分を除いて造影効果は乏しい。

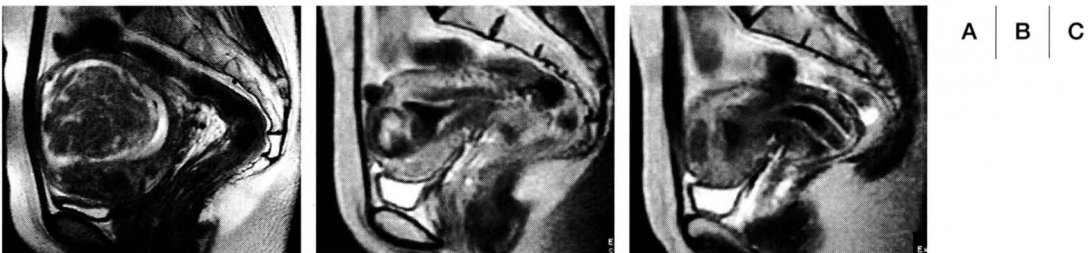
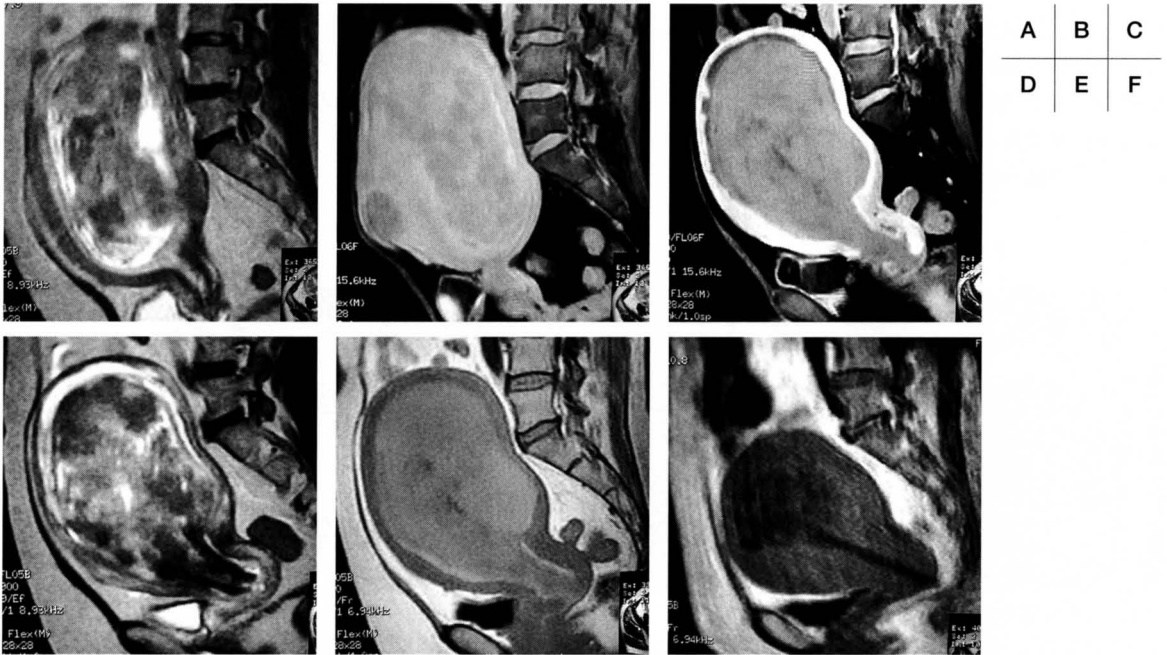


図8. 非感染性筋腫排出症例

- A：UAE前T2強調像矢状断 子宮前壁に渦巻き模様を呈する変性筋腫があり、筋腫の背側にみえる内膜に突出している。粘膜下筋腫と判断される。
- B,C：UAE後3ヶ月T2強調像矢状断(2枚) 低信号構造として認められる壊死筋腫が底部から頸管内膜まで連続性に伸びている。

参考文献

1. Ravina JH Lancet. 1995 Sep 9;346 (8976) : 671-2
2. 勝盛哲也 IVR会誌2006 21:123-133
3. 富樫かおり 婦人科疾患のMRI診断 医学書院
4. Jha RC, Asher SM, Imaoka I, Spies JB. Radiology 2000; 217:228-235



A	B	C
D	E	F

図9. 術後感染症例

- A : UAE前T2強調像矢状断 変性の強い巨大粘膜下筋腫を認める。
- B : UAE前造影T1強調像矢状断 変性筋腫は高血流を示している。
- C : UAE後2ヶ月造影T1強調像 壊死筋腫に造影効果を認めない。造影効果を認めない部分が頸管まで連続している。
- D : UAE後2ヶ月T2強調像矢状断 図9Cで造影効果を示さない構造は筋腫であることが示される。筋腫の底部側で筋層との間に液体貯留層がみられる。
- E : 非造影T1強調像では壊死筋腫は高信号構造として認められる。
- F : 図9C-Eの2週間後非造影T1強調像 子宮頸部から腔内にかけてドレーンが留置されている。感染筋腫核の大半が排出され、子宮体積は減少している。

ダウンロードされた論文は私的利用のみが許諾されています。公衆への再配布については下記をご覧ください。

### 複写をご希望の方へ

断層映像研究会は、本誌掲載著作物の複写に関する権利を一般社団法人学術著作権協会に委託しております。

本誌に掲載された著作物の複写をご希望の方は、(社)学術著作権協会より許諾を受けて下さい。但し、企業等法人による社内利用目的の複写については、当該企業等法人が社団法人日本複写権センター((社)学術著作権協会が社内利用目的複写に関する権利を再委託している団体)と包括複写許諾契約を締結している場合にあっては、その必要はございません(社外頒布目的の複写については、許諾が必要です)。

権利委託先 一般社団法人学術著作権協会  
〒107-0052 東京都港区赤坂9-6-41 乃木坂ビル3F FAX:03-3475-5619 E-mail:info@jaacc.jp

複写以外の許諾(著作物の引用、転載、翻訳等)に関しては、(社)学術著作権協会に委託致しておりません。

直接、断層映像研究会へお問い合わせください

### Reprographic Reproduction outside Japan

One of the following procedures is required to copy this work.

1. If you apply for license for copying in a country or region in which JAACC has concluded a bilateral agreement with an RRO (Reproduction Rights Organisation), please apply for the license to the RRO.

Please visit the following URL for the countries and regions in which JAACC has concluded bilateral agreements.

<http://www.jaacc.org/>

2. If you apply for license for copying in a country or region in which JAACC has no bilateral agreement, please apply for the license to JAACC.

For the license for citation, reprint, and/or translation, etc., please contact the right holder directly.

JAACC (Japan Academic Association for Copyright Clearance) is an official member RRO of the IFRRO (International Federation of Reproduction Rights Organisations).

Japan Academic Association for Copyright Clearance (JAACC)

Address 9-6-41 Akasaka, Minato-ku, Tokyo 107-0052 Japan

E-mail info@jaacc.jp Fax: +81-33475-5619